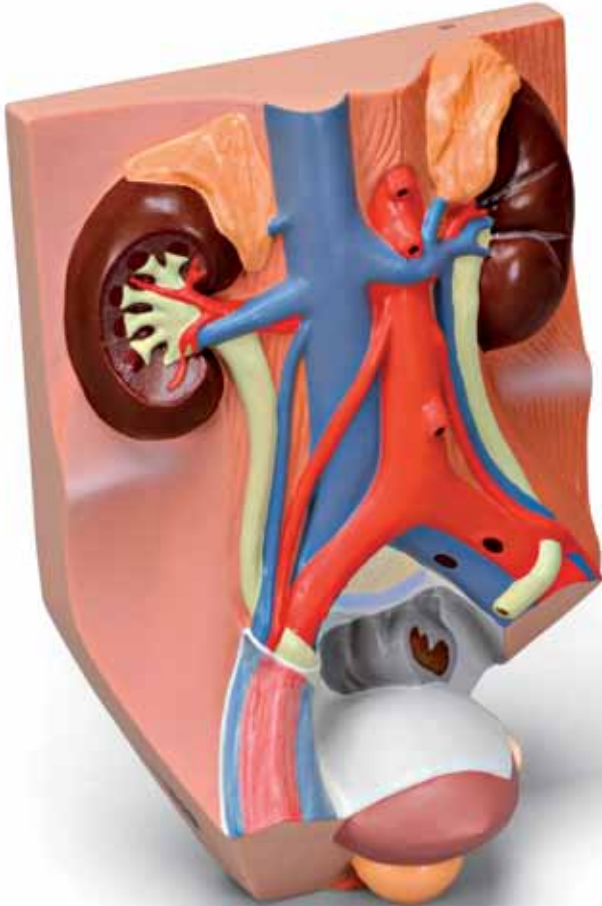




...going one step further



VF325

(1008551)

Latin

- 1 Ren dexter
- 2 Ren sinister
- 3 Pelvis renalis
- 4 Calices renales
- 5 Glandula suprarenalis dexter
- 6 Glandula suprarenalis sinister
- 7 Ureter dexter
- 8 Ureter sinister
- 9 Vesica urinaria
- 10 Ductus deferens sinister
- 11 Vesicula seminalis sinister
- 12 Prostata
- 13 Sigmoid
- 14 Aorta abdominalis
- 15 Truncus coeliacus
- 16 Arteria mesenterica superior
- 17 Arteria renalis dextra
- 18 Arteria renalis sinistra
- 19 Arteria testicularis dextra
- 20 Arteria testicularis sinistra
- 21 Arteria mesenterica inferior
- 22 Arteria iliaca communis dextra
- 23 Arteria iliaca communis sinistra
- 24 Arteria iliaca externa dextra
- 25 Arteria iliaca interna dextra
- 26 Vena cava inferior
- 27 Vena renalis dextra
- 28 Vena renalis sinistra
- 29 Vena suprarenalis dextra
- 30 Vena suprarenalis sinister
- 31 Vena iliaca communis dextra
- 32 Vena iliaca communis sinistra
- 33 Vena iliaca externa dextra
- 34 Vena iliaca interna dextra
- 35 Vena testicularis dextra
- 36 Vena testicularis sinister
- 37 Musculus quadratus lumborum sinister
- 38 Musculus psoas major dexter
- 39 Musculus psoas major sinister
- 40 Musculus iliacus sinister
- 41 Crista iliaca sinistra
- 42 Fascia iliaca
- 43 Peritonaenum
- 44 Vertebra lumbalis V



Male urinary tract

English

- 1 Right kidney
- 2 Left kidney
- 3 Renal pelvis
- 4 Renal calyces
- 5 Suprarenal gland, right
- 6 Suprarenal gland, left
- 7 Right ureter
- 8 Left ureter
- 9 Urinary bladder
- 10 Left spermatic duct
- 11 Left seminal vesicle
- 12 Prostate
- 13 Sigmoid
- 14 Abdominal aorta
- 15 Celiac artery
- 16 Superior mesenteric artery
- 17 Right renal artery
- 18 Left renal artery
- 19 Right testicular artery
- 20 Left testicular artery
- 21 Inferior mesenteric artery
- 22 Right common iliac artery
- 23 Left common iliac artery
- 24 Right external iliac artery
- 25 Right internal iliac artery
- 26 Vena cava inferior
- 27 Right renal vein
- 28 Left renal vein
- 29 Right suprarenal vein
- 30 Left suprarenal vein
- 31 Right common iliac vein
- 32 Left common iliac vein
- 33 Right external iliac vein
- 34 Right internal iliac vein
- 35 Right testicular vein
- 36 Left testicular vein
- 37 Left quadratus lumborum muscle
- 38 Right psoas major muscle
- 39 Left psoas major muscle
- 40 Left iliac muscle
- 41 Left iliac crest
- 42 Iliac fascia
- 43 Peritoneum
- 44 5th lumbar vertebra



- 1 Niere, rechts
- 2 Niere, links
- 3 Nierenbecken
- 4 Nierenkelche
- 5 Nebenniere, rechts
- 6 Nebenniere, links
- 7 Harnleiter, rechts
- 8 Harnleiter, links
- 9 Harnblase
- 10 Samenleiter, links
- 11 Bläschendrüse, links
- 12 Vorsteherdrüse
- 13 Sigmoidarm
- 14 Bauchaorta
- 15 Bauchhöhlenarterie
- 16 Obere Gekrösearterie
- 17 Nierenarterie, rechts
- 18 Nierenarterie, links
- 19 Hodenarterie, rechts
- 20 Hodenarterie, links
- 21 Untere Gekrösearterie
- 22 Gemeinsame Hüftarterie, rechts
- 23 Gemeinsame Hüftarterie, links
- 24 Äußere Hüftarterie, rechts
- 25 Innere Hüftarterie, rechts
- 26 Untere Hohlvene
- 27 Nierenvene, rechts
- 28 Nierenvene, links
- 29 Nebennierenvene, rechts
- 30 Nebennierenvene, links
- 31 Gemeinsame Hüftvene, rechts
- 32 Gemeinsame Hüftvene, links
- 33 Äußere Hüftvene, rechts
- 34 Innere Hüftvene, rechts
- 35 Hodenvene, rechts
- 36 Hodenvene, links
- 37 Viereckiger Lendenmuskel, links
- 38 Großer Lendenmuskel, rechts
- 39 Großer Lendenmuskel, links
- 40 Darmbeinmuskel, links
- 41 Darmbeinkamm, links
- 42 Darmbeinfascie
- 43 Bauchfell
- 44 5. Lendenwirbel



Tracto urinario masculino

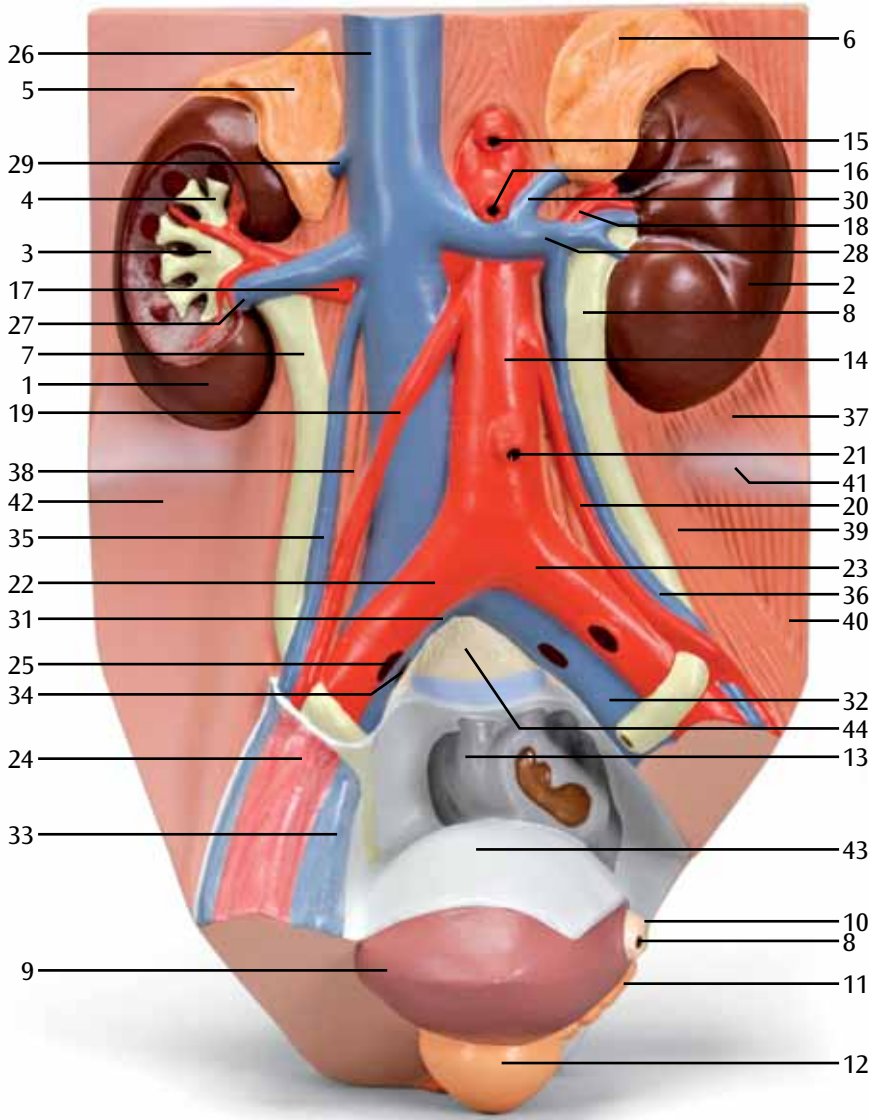
Español

- 1 Riñón derecho
- 2 Riñón izquierdo
- 3 Pelvis renal
- 4 Cálices renales
- 5 Glándula suprarrenal derecha
- 6 Glándula suprarrenal izquierda
- 7 Uréter derecho
- 8 Uréter izquierdo
- 9 Vejiga urinaria
- 10 Conducto espermático izquierdo
- 11 Vesícula seminal izquierda
- 12 Próstata
- 13 Colon Sigmoide
- 14 Aorta, porción abdominal
- 15 Arteria celíaca
- 16 Arteria mesentérica superior
- 17 Arteria renal derecha
- 18 Arteria renal izquierda
- 19 Arteria testicular derecha
- 20 Arteria testicular izquierda
- 21 Arteria mesentérica inferior
- 22 Arteria ilíaca común derecha
- 23 Arteria ilíaca común izquierda
- 24 Arteria ilíaca común externa
- 25 Arteria ilíaca interna derecha
- 26 Vena cava inferior
- 27 Vena renal derecha
- 28 Vena renal izquierda
- 29 Vena suprarrenal derecha
- 30 Vena suprarrenal izquierda
- 31 Vena ilíaca común derecha
- 32 Vena ilíaca común izquierda
- 33 Vena ilíaca externa derecha
- 34 Vena ilíaca interna derecha
- 35 Vena testicular derecha
- 36 Vena testicular izquierda
- 37 Músculo cuadrado lumbar izquierdo
- 38 Músculo Psoas mayor, derecho
- 39 Músculo Psoas mayor, izquierda
- 40 Músculo ilíaco izquierdo
- 41 Cresta ilíaca izquierda
- 42 Fascia ilíaca
- 43 Peritoneo
- 44 5º Vértebra lumbar



- 1 Rein droit
- 2 Rein gauche
- 3 Bassinet
- 4 Calice rénal
- 5 Glande surrénale droite
- 6 Glande surrénale gauche
- 7 Urètre droite
- 8 Urètre gauche
- 9 Vessie
- 10 Canal déférent gauche
- 11 Glande vésicale gauche
- 12 Prostate
- 13 Sigmoide
- 14 Aorte abdominale
- 15 Aorte abdominale
- 16 Artère mésentérique supérieure
- 17 Artère rénale droite
- 18 Artère rénale gauche
- 19 Artère testiculaire droite
- 20 Artère testiculaire gauche
- 21 Artère mésentérique inférieure
- 22 Artère iliaque commune droite
- 23 Artère iliaque commune gauche
- 24 Artère iliaque externe droite
- 25 Artère iliaque interne droite
- 26 Veine cave inférieure
- 27 Veine rénale droite
- 28 Veine rénale gauche
- 29 Veine surrénale droite
- 30 Veine surrénale gauche
- 31 Veine iliaque droite commune
- 32 Veine iliaque gauche commune
- 33 Veine iliaque externe droite
- 34 Veine iliaque interne droite
- 35 Veine testiculaire droite
- 36 Veine testiculaire gauche
- 37 Muscle carré des lombes gauche
- 38 Muscle grand psoas droit
- 39 Muscle grand psoas gauche
- 40 Muscle iliaque gauche
- 41 Crête iliaque gauche
- 42 Fascia iliaque
- 43 Péritoine
- 44 5ème vertèbre lombaire





- 1 Rim direito
- 2 Rim esquerdo
- 3 Pelve renal
- 4 Cálices renais
- 5 Glândula suprarenal direita
- 6 Glândula suprarenal esquerda
- 7 Ureter direito
- 8 Ureter esquerdo
- 9 Bexiga urinária
- 10 Canal deferente esquerdo
- 11 Vesícula seminal esquerda
- 12 Próstata
- 13 Sigmóide
- 14 Aorta abdominal
- 15 Tronco celíaco
- 16 Artéria mesentérica superior
- 17 Artéria renal direita
- 18 Artéria renal esquerda
- 19 Artéria testicular direita
- 20 Artéria testicular esquerda
- 21 Artéria mesentérica inferior
- 22 Artéria ilíaca comum direita
- 23 Artéria ilíaca comum esquerda
- 24 Artéria ilíaca externa direita
- 25 Artéria ilíaca interna direita
- 26 Veia cava inferior
- 27 Veia renal direita
- 28 Veia renal esquerda
- 29 Veia suprarenal direita
- 30 Veia suprarenal esquerda
- 31 Veia ilíaca comum direita
- 32 Veia ilíaca comum esquerda
- 33 Veia ilíaca externa direita
- 34 Veia ilíaca interna direita
- 35 Veia testicular direita
- 36 Veia testicular esquerda
- 37 Músculo quadrado lombar esquerdo
- 38 Músculo psoas maior direito
- 39 Músculo psoas maior esquerdo
- 40 Músculo ilíaco esquerdo
- 41 Crista ilíaca esquerda
- 42 Fáscia ilíaca
- 43 Peritônio
- 44 5ª vértebra lombar



Apparato urinario maschile

Italiano

- 1 Rene destro
- 2 Rene sinistro
- 3 Pelvi renale
- 4 Calici renali
- 5 Ghiandola surrenale destra
- 6 Ghiandola surrenale sinistra
- 7 Uretere destro
- 8 Uretere sinistro
- 9 Vescica urinaria
- 10 Dotto deferente sinistro
- 11 Vescicola seminale sinistra
- 12 Prostata
- 13 Colon sigmoideo
- 14 Aorta addominale
- 15 Tronco celiaco
- 16 Arteria mesenterica superiore
- 17 Arteria renale destra
- 18 Arteria renale sinistra
- 19 Arteria testicolare destra
- 20 Arteria testicolare sinistra
- 21 Arteria mesenterica inferiore
- 22 Arteria iliaca comune destra
- 23 Arteria iliaca comune sinistra
- 24 Arteria iliaca esterna destra
- 25 Arteria iliaca interna destra
- 26 Vena cava inferiore
- 27 Vena renale destra
- 28 Vena renale sinistra
- 29 Vena surrenale destra
- 30 Vena surrenale sinistra
- 31 Vena iliaca comune destra
- 32 Vena iliaca comune sinistra
- 33 Vena iliaca esterna destra
- 34 Vena iliaca interna destra
- 35 Vena testicolare destra
- 36 Vena testicolare sinistra
- 37 Muscolo quadrato dei lombi sinistro
- 38 Muscolo grande psoas destro
- 39 Muscolo grande psoas sinistro
- 40 Muscolo iliaco sinistro
- 41 Cresta iliaca sinistra
- 42 Fascia iliaca
- 43 Peritoneo
- 44 V vertebra lombare



- 1 右腎
- 2 左腎
- 3 腎盂 (腎盤)
- 4 腎杯
- 5 右副腎
- 6 左副腎
- 7 右尿管
- 8 左尿管
- 9 膀胱
- 10 左精管
- 11 左精囊
- 12 前立腺
- 13 S状結腸
- 14 腹部大動脈
- 15 腹腔動脈
- 16 上腸間膜動脈
- 17 右腎動脈
- 18 左腎動脈
- 19 右精巣動脈
- 20 左精巣動脈
- 21 下腸間膜動脈
- 22 右総腸骨動脈
- 23 左総腸骨動脈
- 24 右外腸骨動脈
- 25 右内腸骨動脈
- 26 下大静脈
- 27 右腎静脈
- 28 左腎静脈
- 29 右副腎静脈
- 30 左副腎静脈
- 31 右総腸骨静脈
- 32 左総腸骨静脈
- 33 右外腸骨静脈
- 34 右内腸骨静脈
- 35 右精巣静脈
- 36 左精巣静脈
- 37 左腰方形筋
- 38 右大腰筋
- 39 左大腰筋
- 40 左腸骨筋
- 41 左腸骨稜
- 42 腸骨筋膜
- 43 腹膜
- 44 第5腰椎



Мочевые пути мужчины

Русский

- 1 Правая почка
- 2 Левая почка
- 3 Почечная лоханка
- 4 Почечные чашечки
- 5 Правый надпочечник
- 6 Левый надпочечник
- 7 Правый мочеточник
- 8 Левый мочеточник
- 9 Мочевой пузырь
- 10 Левый семенной канал
- 11 Левые семенные пузырьки
- 12 Предстательная железа
- 13 Сигмовидная кишка
- 14 Брюшная часть аорты
- 15 Чревная артерия
- 16 Верхняя брыжеечная артерия
- 17 Правая почечная артерия
- 18 Левая почечная артерия
- 19 Правая яичковая артерия
- 20 Левая яичковая артерия
- 21 Нижняя брыжеечная артерия
- 22 Правая общая подвздошная артерия
- 23 Левая общая подвздошная артерия
- 24 Правая наружная подвздошная артерия
- 25 Правая внутренняя подвздошная артерия
- 26 Нижняя полая вена
- 27 Правая почечная вена
- 28 Левая почечная вена
- 29 Правая надпочечниковая вена
- 30 Левая надпочечниковая вена
- 31 Правая общая подвздошная вена
- 32 Левая общая подвздошная вена
- 33 Правая наружная подвздошная вена
- 34 Правая внутренняя подвздошная вена
- 35 Правая яичковая вена
- 36 Левая вена
- 37 Левая квадратная мышца поясницы
- 38 Правая большая поясничная мышца
- 39 Левая большая поясничная мышца
- 40 Левая подвздошная мышца
- 41 Левый подвздошный гребень
- 42 Подвздошная фасция
- 43 Брюшина
- 44 Пятый поясничный позвонок



中文

- 1 右肾
- 2 左肾
- 3 肾盂
- 4 肾盏
- 5 右肾上腺
- 6 左肾上腺
- 7 右输尿管
- 8 左输尿管
- 9 膀胱
- 10 左输精管
- 11 左精囊
- 12 前列腺
- 13 乙状结肠
- 14 腹主动脉
- 15 腹腔动脉
- 16 肠系膜上动脉
- 17 右肾动脉
- 18 左肾动脉
- 19 右睾丸动脉
- 20 左睾丸动脉
- 21 肠系膜下动脉
- 22 右髂总动脉
- 23 左髂总动脉
- 24 右髂外动脉
- 25 右髂内动脉
- 26 腔静脉
- 27 右肾静脉
- 28 左肾静脉
- 29 右肾上腺静脉
- 30 左肾上腺静脉
- 31 右髂总静脉
- 32 左髂总静脉
- 33 右髂外静脉
- 34 右髂内静脉
- 35 右睾丸静脉
- 36 左睾丸静脉
- 37 左腰方肌
- 38 右腰大肌
- 39 左腰大肌
- 40 左髂肌
- 41 左髂嵴
- 42 髂筋膜
- 43 腹膜
- 44 第五腰椎





3B SCIENTIFIC® PRODUCTS

3B Scientific GmbH

Rudorffweg 8 • 21031 Hamburg • Germany
Tel.: + 49-40-73966-0 • Fax: + 49-40-73966-100
www.3bscientific.com • 3b@3bscientific.com

© Copyright 2003 / 2012 for instruction manual and design of product:
3B Scientific GmbH, Germany