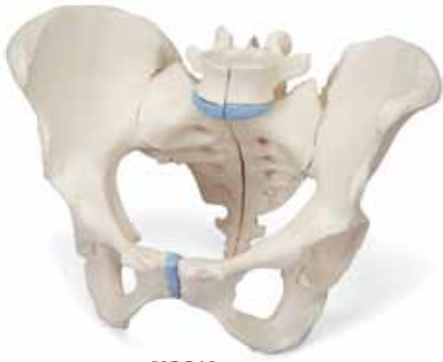
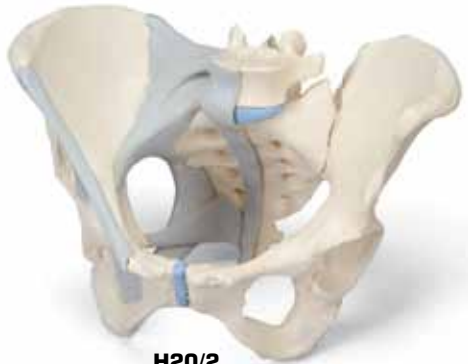


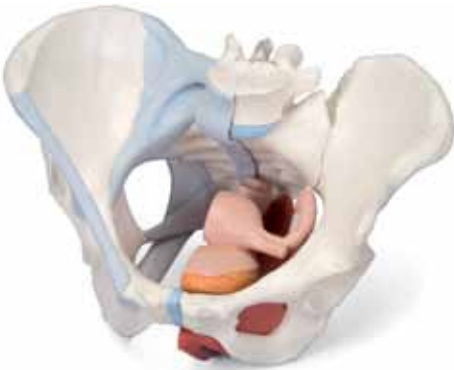...going one step further



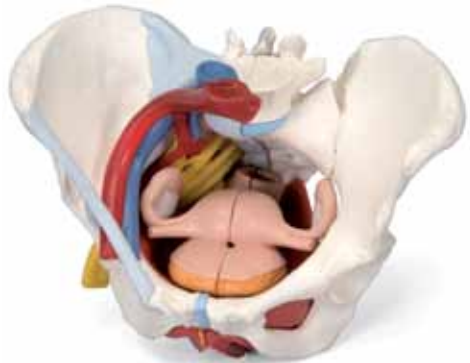H20/1
(1000285)



H20/2
(1000286)



H20/3
(1000287)



H20/4
(1000288)

H20/1, H20/2, H20/3, H20/4

(1000285_1000286_1000287_1000288)

Latin

H20/1, H20/2, H20/3, H20/4

- 1 Promontorium
- 2 Processus articularis superior
- 3 Vertebra lumbalis V
- 4 Processus costalis
- 5 Discus intervertebralis
- 6 Crista iliaca
- 7 Ala ossis ilii
- 8 Spina iliaca anterior superior
- 9 Spina iliaca anterior inferior
- 10 Acetabulum
- 11 Foramen obturatum
- 12 Ramus ossis ischii
- 13 Ramus superior ossis pubis
- 14 Ramus inferior ossis pubis
- 15 Tuberculum pubicum
- 16 Crista pubica
- 17 Symphysis pubica
- 18 Corpus ossis pubis
- 19 Tuber ischiadicum
- 20 Spina ischiadica
- 21 Eminentia iliopubica
- 22 Os coccygis
- 23 Foramina sacralia anteriora
- 24 Os sacrum
- 25 Articulatio sacroiliaca
- 26 Processus spinosus
- 27 Processus articularis inferior
- 28 Spina iliaca posterior superior
- 29 Spina iliaca posterior inferior
- 30 Cornu sacrale
- 31 Hiatus sacralis
- 32 Foramina sacralia posteriora
- 33 Crista sacralis mediana
- 34 Cauda equina
- 35 Incisura ischiadica major
- 36 Incisura ischiadica minor
- 37 Os ischii

H20/2, H20/3, H20/4

- 38 Lig. longitudinale anterius
- 39 Membrana obturatoria
- 40 Lig. sacrospinale
- 41 Lig. sacrotuberale
- 42 Lig. inguinale
- 43 Ligg. sacroiliaca anteriora
- 44 Lig. iliolumbale
- 45 Ligg. sacroiliaca interossea
- 46 Lig. sacroiliacum posterius
- 47 Lig. supraspinale

H20/3, H20/4

- 48 Rectum
- 49 Ovarium
- 50 Tuba uterina
- 51 Uterus
- 52 Lig. ovarii proprium
- 53 Vesica urinaria
- 54 Membrana perinei
- 55 M. obturatorius internus
- 56 M. transversus perinei profundus
- 57 M. bulbospongiosus
- 58 M. sphincter ani externus
- 59 M. sphincter ani internus
- 60 Lig. anococcygeum
- 61 M. puborectalis
- 62 M. pubococcygeus
- 63 M. iliococcygeus
- 64 M. levator ani
- 65 M. coccygeus
- 66 Clitoris
- 67 Urethra
- 68 Vagina
- 69 Cavitas uteri
- 70 Ostium uteri
- 71 Anus
- 72 Excavatio rectouterina
- 73 Plica transversa recti
- 74 M. transversus perinei superficialis
- 75 Glandula vestibularis major (BARTHOLINI)
- 76 Bulbus vestibuli
- 77 M. ischiocavernosus

H20/4

- 78 A. iliaca externa
- 79 V. iliaca externa
- 80 A. iliaca interna
- 81 V. iliaca interna
- 82 A. iliaca communis dextra
- 83 V. cava inferior
- 84 Pars abdominalis aortae
- 85 A. iliaca communis sinistra
- 86 N. ischiadicus
- 87 A. femoralis
- 88 Plexus sacralis
- 89 N. dorsalis clitoridis
- 90 N. pudendus
- 91 M. piriformis
- 92 Nn. rectales inferiores
- 93 Nn. perineales
- 94 Nn. labiales posteriores
- 95 V. femoralis
- 96 V. iliaca communis sinistra
- 97 A. glutealis superior
- 98 A. glutealis inferior
- 99 A. pudenda interna
- 100 A. rectalis media
- 101 A. vesicalis inferior
- 102 A. uterina
- 103 A. umbilicalis
- 104 A. obturatoria

H20/1, H20/2, H20/3, H20/4

- 1 Promontory
- 2 Superior articular surface
- 3 Lumbar vertebra V
- 4 Costal process
- 5 Intervertebral disc
- 6 Crest of ilium
- 7 Wing of ilium
- 8 Anterior superior iliac spine
- 9 Anterior inferior iliac spine
- 10 Acetabulum
- 11 Obturator foramen
- 12 Frame of ischial bone
- 13 Superior pubic ramus
- 14 Inferior pubic ramus
- 15 Pubic tubercle
- 16 Pubic crest
- 17 Pubic symphysis
- 18 Body of pubis
- 19 Sciatic tuber
- 20 Ischial spine
- 21 Iliopubic eminence
- 22 Coccygeal bone
- 23 Anterior sacral foramina
- 24 Sacral bone
- 25 Sacroiliac joint
- 26 Spinous process
- 27 Inferior articular process
- 28 Posterior superior iliac spine
- 29 Posterior inferior iliac spine
- 30 Sacral horn
- 31 Sacral hiatus
- 32 Posterior sacral foramina
- 33 Median sacral crest
- 34 Cauda equina
- 35 Greater sciatic notch
- 36 Lesser sciatic notch
- 37 Ischial bone

H20/2, H20/3, H20/4

- 38 Anterior longitudinal ligament
- 39 Obturator membrane
- 40 Sacrospinous ligament
- 41 Sacrotuberal ligament
- 42 Inguinal ligament
- 43 Anterior sacroiliac ligaments
- 44 Iliolumbar ligament
- 45 Interosseous sacro-iliac ligaments
- 46 Posterior sacro-iliac ligament
- 47 Supraspinous ligament

H20/3, H20/4

- 48 Rectum
- 49 Ovary
- 50 Uterine tube
- 51 Uterus
- 52 Ligament of ovary
- 53 Urinary bladder
- 54 Perineal membrane
- 55 Obturator internus
- 56 Deep transverse perineal muscle
- 57 Bulbospongiosus muscle
- 58 Sphincter ani externus muscle
- 59 Sphincter ani internus muscle
- 60 Anococcygeal ligament
- 61 Puborectalis muscle
- 62 Pubococcygeus
- 63 Iliococcygeus muscle
- 64 Levator ani
- 65 Coccygeal muscle
- 66 Clitoris
- 67 Urethra
- 68 Vagina
- 69 Uterine cavity
- 70 Opening of uterus
- 71 Anus [anal orifice]
- 72 Recto-uterine pouch
- 73 Transverse rectal fold
- 74 Superficial transverse perineal muscle
- 75 Greater vestibular gland (BARTHOLINI)
- 76 Bulb of vestibule
- 77 Ischiacavernosus

H20/4

- 78 External iliac artery
- 79 External iliac vein
- 80 Internal iliac artery
- 81 Internal iliac vein
- 82 Right common iliac artery
- 83 Inferior vena cava
- 84 Abdominal aorta
- 85 Left common iliac artery
- 86 Sciatic nerve
- 87 Femoral artery
- 88 Sacral plexus
- 89 Dorsal nerve of clitoris
- 90 Pudendal nerve
- 91 Piriformis
- 92 Inferior rectal nerves
- 93 Perineal nerves
- 94 Posterior labial nerves
- 95 Femoral vein
- 96 Left common iliac vein
- 97 Superior gluteal artery
- 98 Inferior gluteal artery
- 99 Internal pudendal artery
- 100 Middle rectal artery
- 101 Inferior vesical artery
- 102 Uterine artery [Fallopian artery]
- 103 Umbilical artery
- 104 Obturator artery

Deutsch

H20/1, H20/2, H20/3, H20/4

- 1 Promontorium
- 2 Oberer Gelenkfortsatz
- 3 5. Lendenwirbel
- 4 Rippenfortsatz
- 5 Zwischenwirbelscheibe, Bandscheibe
- 6 Darmbeinkamm
- 7 Darmbeinschaukel
- 8 Oberer vorderer Darmbeinstachel
- 9 Unterer vorderer Darmbeinstachel
- 10 Hüftpfanne
- 11 Hüftbeinloch
- 12 Sitzbeinast
- 13 Oberer Schambeinast
- 14 Unterer Schambeinast
- 15 Schambeinhöcker
- 16 Schambeinkamm
- 17 Schambeinfuge
- 18 Schambeinkörper
- 19 Sitzbeinhöcker
- 20 Sitzbeinstachel
- 21 Knochenhöcker zwischen Darm- und Schambein
- 22 Steißbein
- 23 Beckenseitige Kreuzbeinlöcher
- 24 Kreuzbein
- 25 Kreuz-Darmbein-Gelenk
- 26 Dornfortsatz
- 27 Unterer Gelenkfortsatz
- 28 Oberer hinterer Darmbeinstachel
- 29 Unterer hinterer Darmbeinstachel
- 30 Kreuzbeinhorn
- 31 Untere Öffnung des Wirbelkanals
- 32 Rückenseitige Kreuzbeinlöcher
- 33 Knochenleiste in der Mittellinie des Kreuzbeines
- 34 Pferdeschweif
- 35 Große Einbuchtung am Darmbein
- 36 Kleine Einbuchtung am Sitzbein
- 37 Sitzbein

H20/2, H20/3, H20/4

- 38 Vorderes Längsband
- 39 Membrana obturatoria
- 40 Lig. sacrospinale
- 41 Lig. sacrotuberale
- 42 Leistenband
- 43 Ligg. sacroiliaca anteriora
- 44 Lig. iliolumbale
- 45 Ligg. sacroiliaca interossea
- 46 Lig. sacroiliacum posterius
- 47 Lig. supraspinale

H20/3, H20/4

- 48 Enddarm
- 49 Eierstock
- 50 Eileiter
- 51 Gebärmutter
- 52 Eierstockband
- 53 Harnblase
- 54 Dammmembran
- 55 Innerer Hüftlochmuskel
- 56 Tiefer querer Damm-Muskel
- 57 Schwellkörpermuskel
- 58 Äußerer Afterschließmuskel
- 59 Innerer Afterschließmuskel
- 60 Lig. anococcygeum
- 61 Schambein-Rektum-Muskel
- 62 Scham-Steißbein-Muskel
- 63 Darmbein-Steißbein-Muskel
- 64 Beckenbodenmuskel (Afterheber)
- 65 Steißbeinmuskel
- 66 Kitzler
- 67 Harnröhre
- 68 Scheide
- 69 Gebärmutterhöhle
- 70 Gebärmuttermund
- 71 After
- 72 Excavatio rectouterina
- 73 Zirkuläre Enddarmfalte
- 74 Oberflächlicher querer Damm-Muskel
- 75 BARTHOLIN'sche Drüse
- 76 Schwellkörper der kleinen Schamlippen
- 77 Sitzbein-Schwellkörper-Muskel

H20/4

- 78 Äußere Hüftschlagader
- 79 Äußere Hüftvene
- 80 Innere Hüftschlagader
- 81 Innere Hüftvene
- 82 Rechte gemeinsame Hüftschlagader
- 83 Untere Hohlvene
- 84 Bauchaorta
- 85 Linke gemeinsame Hüftschlagader
- 86 Ischiasnerv
- 87 Oberschenkelschlagader
- 88 Kreuzbeingeflecht
- 89 N. dorsalis clitoridis
- 90 Schammernerv
- 91 M. piriformis
- 92 Untere Mastdarmnerven
- 93 Dammnerven
- 94 Hintere Schamlippennerven
- 95 Oberschenkelvene
- 96 Linke gemeinsame Hüftvene
- 97 Obere Gefäßschlagader
- 98 Untere Gefäßschlagader
- 99 Innere Schamschlagader
- 100 Mittlere Enddarmschlagader
- 101 Untere Blasenschlagader
- 102 Gebärmutterschlagader
- 103 Nabelschlagader
- 104 Hüftbeinlochschlagader

H20/1, H20/2, H20/3, H20/4

- 1 Promontorio
- 2 Apófisis articular superior
- 3 V vértebra lumbar
- 4 Apófisis costales
- 5 Disco intervertebral
- 6 Cresta ilíaca
- 7 Hueso ilion, ala
- 8 Espina ilíaca anterior superior
- 9 Espina ilíaca anterior inferior
- 10 Acetábulo
- 11 Orificio obturador
- 12 Hueso isquion, rama
- 13 H. pubis, rama superior
- 14 H. pubis, rama inferior
- 15 Tubérculo púbico
- 16 Cresta pectínea del pubis
- 17 Sínfisis púbica [disco interpúbico]
- 18 Cuerpo del pubis
- 19 Tuberosidad isquiática
- 20 Espina isquiática
- 21 Eminencia iliopúbica
- 22 Hueso cóccigeo
- 23 Orificio sacro anterior
- 24 Hueso sacro
- 25 Articulación sacroilíaca
- 26 Apófisis espinosa
- 27 Apófisis articular inferior
- 28 Espina ilíaca posterior superior
- 29 Espina ilíaca posterior inferior
- 30 H. sacro, asta
- 31 H. sacro, hiato
- 32 Agujero sacro posterior
- 33 H. sacro, cresta mediana
- 34 Cola de caballo
- 35 Escotadura ciática mayor
- 36 Escotadura ciática menor
- 37 Hueso isquion

H20/2, H20/3, H20/4

- 38 Lig. longitudinal anterior
- 39 Membrana obturatriz
- 40 Lig. sacroespinal
- 41 Lig. sacrotuberoso
- 42 Lig. inguinal
- 43 Ligg. sacroilíacos anteriores
- 44 Lig. iliolumbar
- 45 Lig. sacroilíacos interóseos
- 46 Lig. sacroilíaco posterior
- 47 Lig. supraespinoso

H20/3, H20/4

- 48 Recto
- 49 Ovario
- 50 Trompa uterina
- 51 Útero
- 52 Ligamento ovárico
- 53 Vejiga urinaria
- 54 Membrana perineal
- 55 M. obturador interno
- 56 M. transverso perineal profundo
- 57 M. bulboesponjoso
- 58 M. esfínter externo del ano
- 59 M. esfínter interno del ano
- 60 Lig. anococcígeo
- 61 M. puborrectal
- 62 M. pubococcígeo
- 63 M. iliococcígeo
- 64 M. elevador del ano
- 65 M. coccígeo
- 66 Clítoris
- 67 Uretra
- 68 Vagina
- 69 Útero, cavidad
- 70 Útero, orificio
- 71 Ano
- 72 Excavación rectouterina
- 73 Recto, pliegue transversal
- 74 M. transverso perineal superficial
- 75 Glándula vestibular mayor (BARTHOLINI)
- 76 Bulbo del vestíbulo
- 77 M. isquiocavernoso

H20/4

- 78 A. ilíaca externa
- 79 V. ilíaca externa
- 80 A. ilíaca interna
- 81 V. ilíaca interna
- 82 A. ilíaca común derecha
- 83 V. cava inferior
- 84 Aorta, porción abdominal
- 85 A. ilíaca común izquierda
- 86 N. isquiático
- 87 A. femoral
- 88 Plexo sacro
- 89 Nervio dorsal del clítoris
- 90 N. pudendo
- 91 M. piriforme
- 92 Nervios rectales inferiores
- 93 Nervios perineales
- 94 Nervios labiales posteriores
- 95 V. femoral
- 96 V. ilíaca común izquierda
- 97 A. glútea superior
- 98 A. glútea inferior
- 99 A. pudenda interna
- 100 A. rectal media
- 101 A. vesical inferior
- 102 A. uterina
- 103 A. umbilical
- 104 A. obturatriz

Français

H20/1, H20/2, H20/3, H20/4

- 1 Promontoire
- 2 Processus articulaire supérieur
- 3 Vertèbre lombaire V
- 4 Processus costal
- 5 Disque intervertébral
- 6 Crête iliaque
- 7 Os ilial, aile
- 8 Epine iliaque antéro-supérieure
- 9 Epine iliaque antéro-inférieure
- 10 Acétabulum
- 11 Foramen obturé
- 12 Os ischial, rameau
- 13 Os pubien, rameau supérieur
- 14 Os pubien, rameau inférieur
- 15 Tubercule pubien
- 16 Crête pubienne
- 17 Symphyse pubienne (disque interpubien)
- 18 Corps du pubis
- 19 Tubérosité ischiatique
- 20 Epine ischiatique
- 21 Eminence ilio-pubienne
- 22 Coccyx
- 23 Foramen sacré antérieur
- 24 Sacrum
- 25 Articulation sacro-iliaque
- 26 Processus épineux
- 27 Processus articulaire inférieur
- 28 Epine iliaque postéro-supérieure
- 29 Epine iliaque postéro-inférieure
- 30 Sacrum, corne
- 31 Sacrum, hiatus
- 32 Troux sacrés dorsaux
- 33 Sacrum, crête médiane
- 34 Queue de cheval
- 35 Grande incisure sciatique (ischiatique)
- 36 Petite incisure ischiatique
- 37 Ischium ; Os ischial

H20/2, H20/3, H20/4

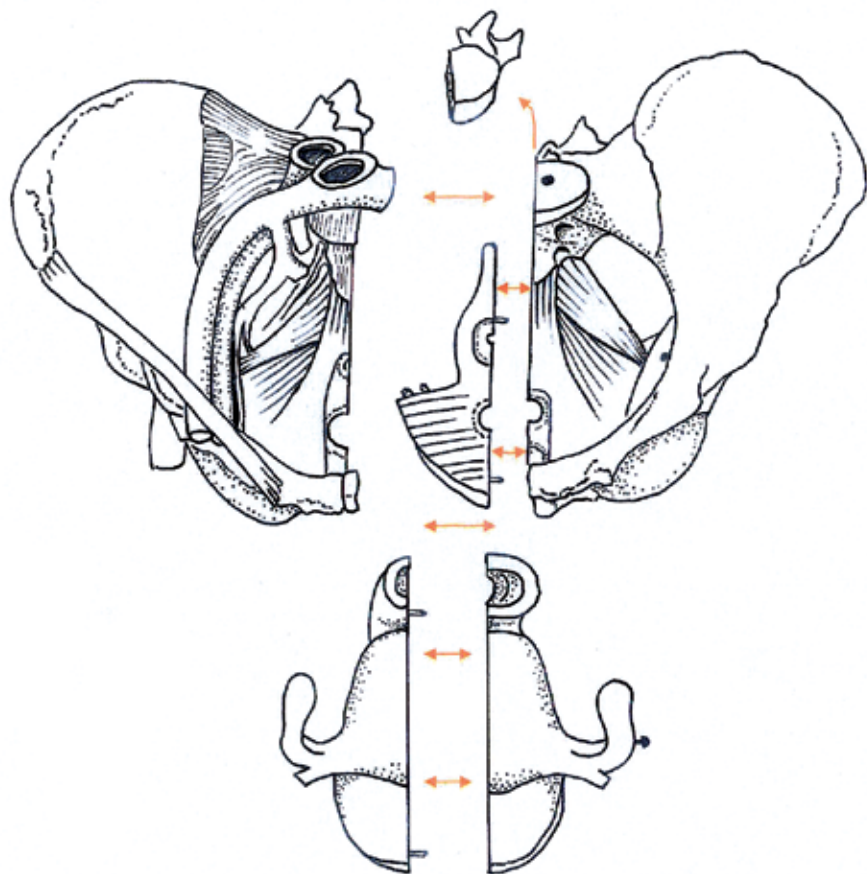
- 38 Ligament longitudinal antérieur
- 39 Membrane obturatrice
- 40 Ligament sacro-épineux
- 41 Ligament sacro-tubéral
- 42 Lig. inguinal
- 43 Ligaments sacro-iliaques antérieurs
- 44 Ligament ilio-lombaire
- 45 Ligaments sacro-iliaques interosseux
- 46 Ligament sacro-iliaque postérieur
- 47 Ligament supra-épineux

H20/3, H20/4

- 48 Rectum
- 49 Ovaire
- 50 Trompe utérine
- 51 Utérus
- 52 Ligament ovarien
- 53 Vésicule urinaire
- 54 Membrane périnéale
- 55 Muscle obturateur interne
- 56 Muscle transverse profond du périnée
- 57 Muscle bulbo-caverneux
- 58 Muscle sphincter externe de l'anus
- 59 Muscle sphincter interne de l'anus
- 60 Ligament ano-coccygien
- 61 Muscle pubo-rectal
- 62 Muscle pubo-coccygien
- 63 Muscle ilio-coccygien
- 64 Muscle élévateur de l'anus
- 65 Muscle du coccyx
- 66 Clitoris
- 67 Urètre
- 68 Vagin
- 69 Utérus, cavité
- 70 Utérus, orifice
- 71 Anus
- 72 Excavation recto-utérine
- 73 Rectum, pli transverse
- 74 Muscle transverse superficiel du périnée
- 75 Glande vestibulaire majeure (BARTHOLIN)
- 76 Bulbe du vestibule
- 77 Muscle ischio-caverneux

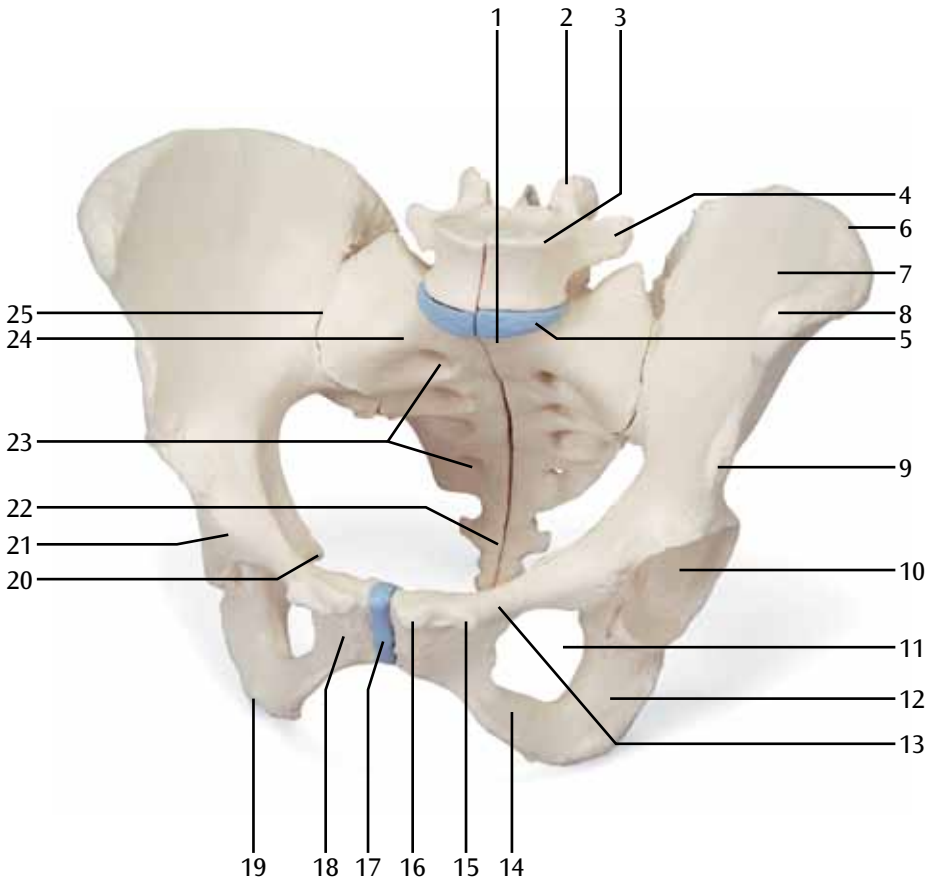
H20/4

- 78 Artère iliaque externe
- 79 Veine iliaque externe
- 80 Artère iliaque interne
- 81 Veine iliaque interne
- 82 Artère iliaque commune droite
- 83 Veine cave inférieure
- 84 Aorte abdominale
- 85 Artère iliaque commune gauche
- 86 Nerf sciatique (ischiatique)
- 87 Artère fémorale
- 88 Plexus sacral
- 89 Nerf dorsal du clitoris
- 90 Nerf honteux (pudendus)
- 91 Muscle piriforme
- 92 Nerfs rectaux inférieurs
- 93 Nerfs périnéaux
- 94 Nerfs labiaux postérieurs
- 95 Veine fémorale
- 96 Veine iliaque commune gauche
- 97 Artère glutéale supérieure
- 98 Artère glutéale inférieure
- 99 Artère honteuse interne
- 100 Artère rectale moyenne
- 101 Artère vésicale inférieure
- 102 Artère utérine
- 103 Artère ombilicale
- 104 Artère obturatrice



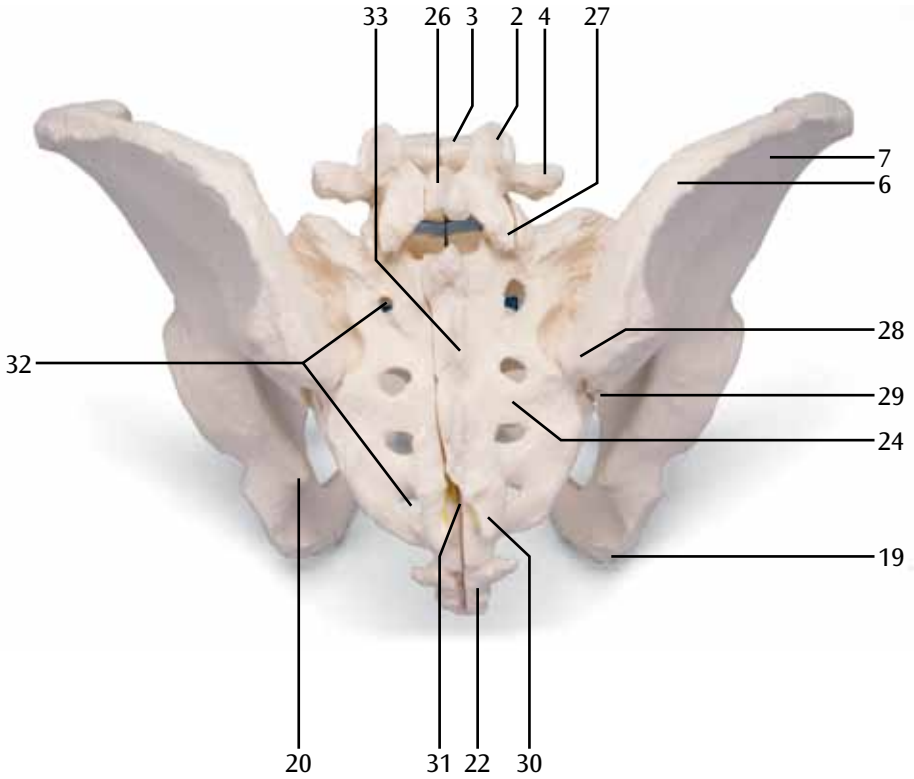
H20/1

(1000285)

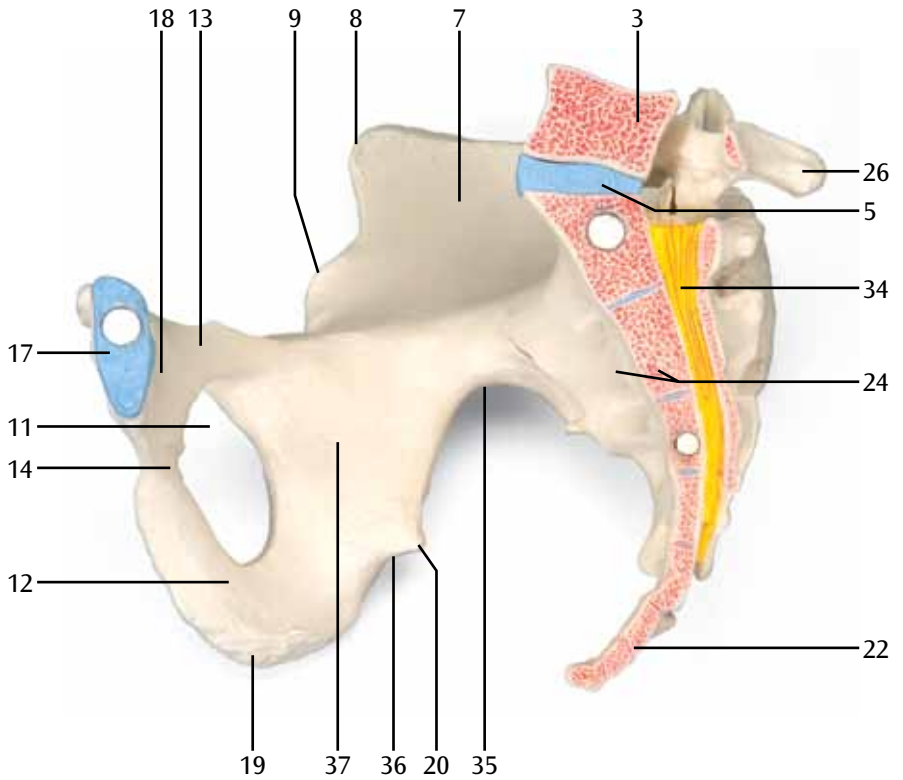


H20/1

(1000285)

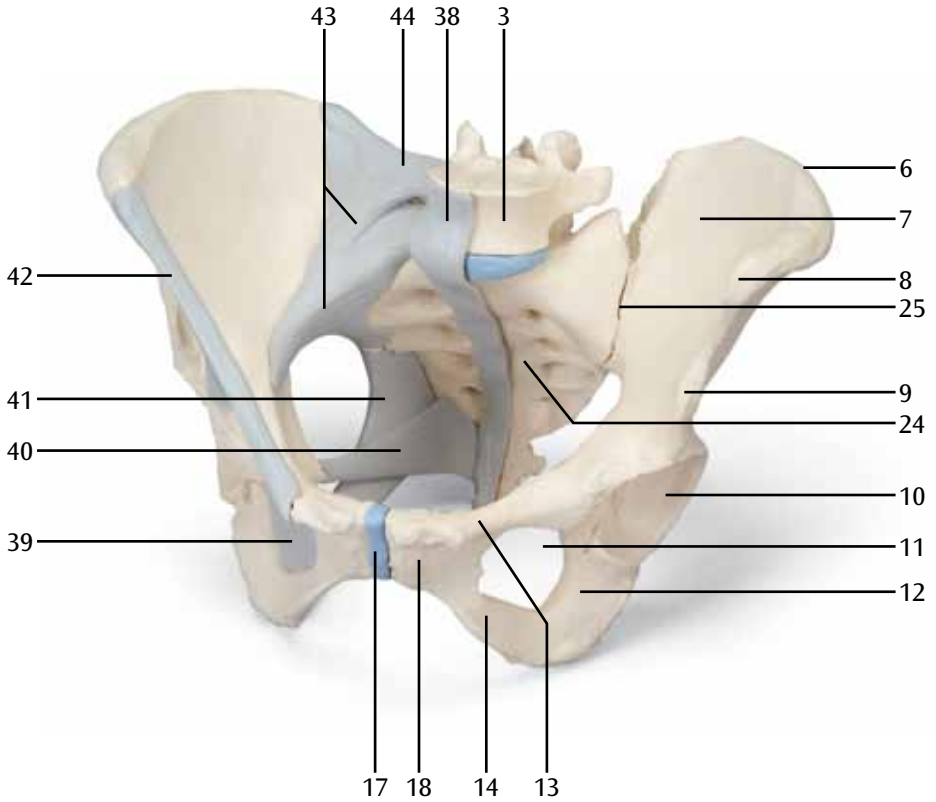


H20/1 (1000285)

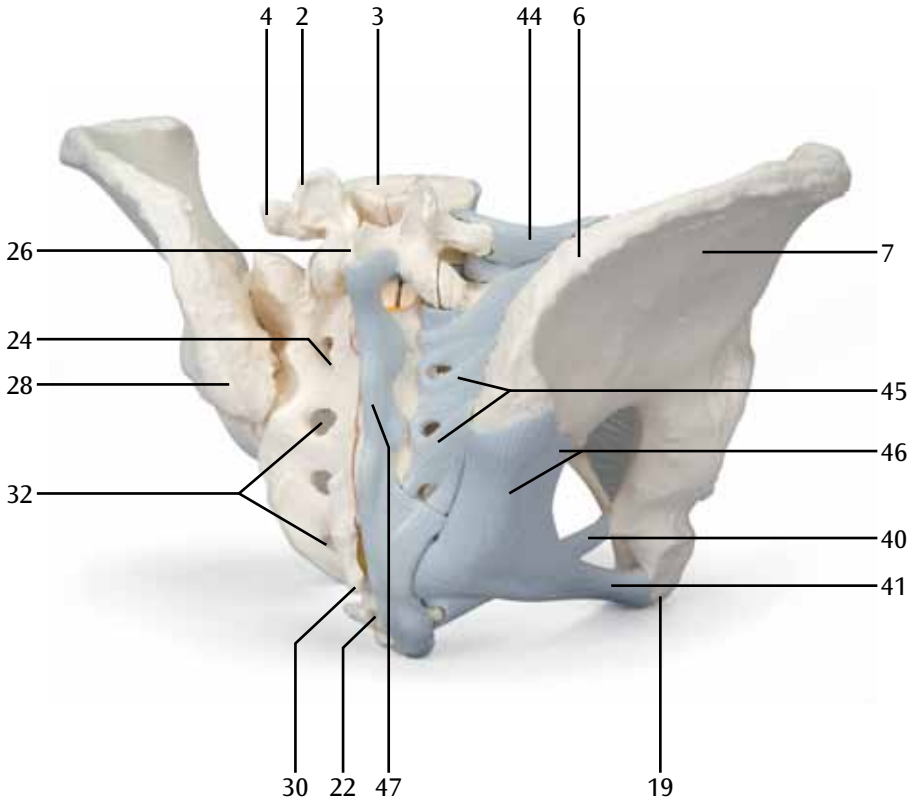


H20/2

(1000286)

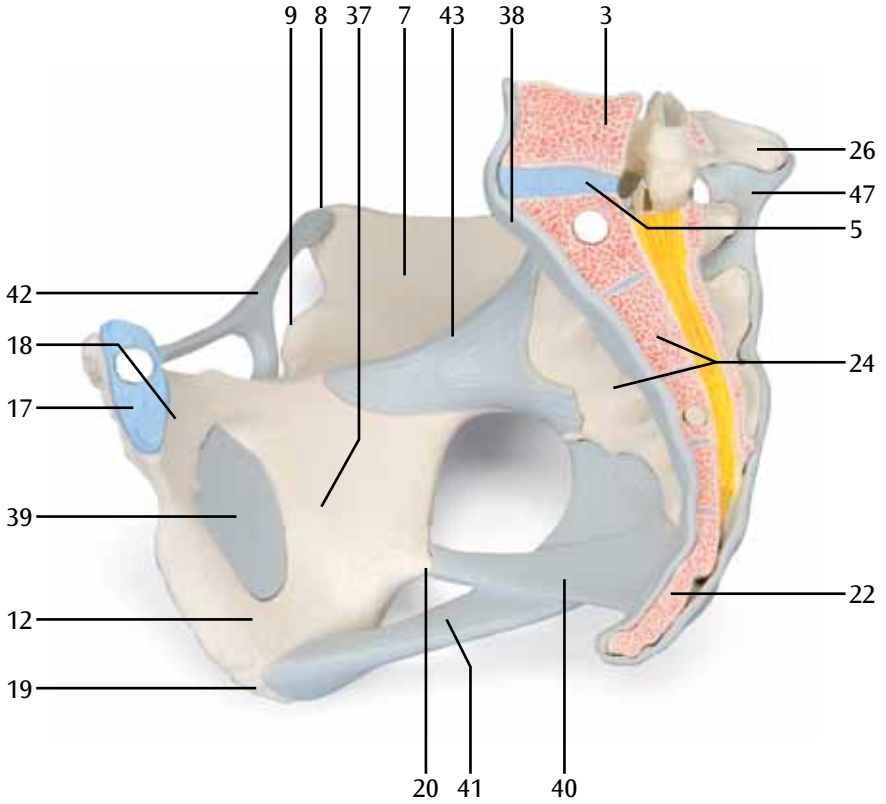


H20/2
(1000286)



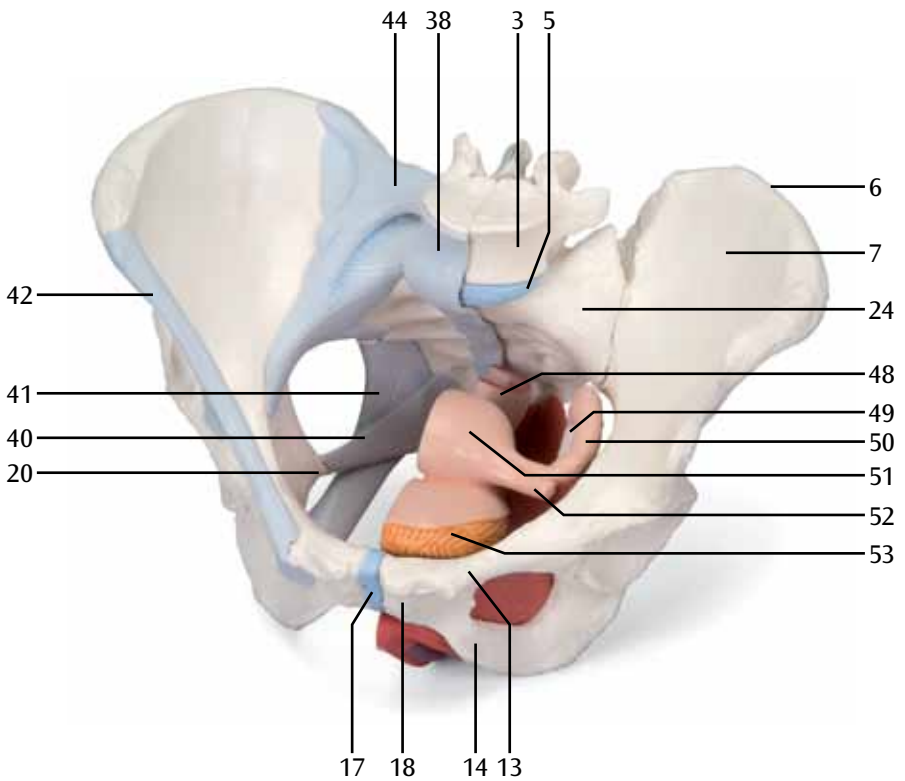
H20/2

(1000286)

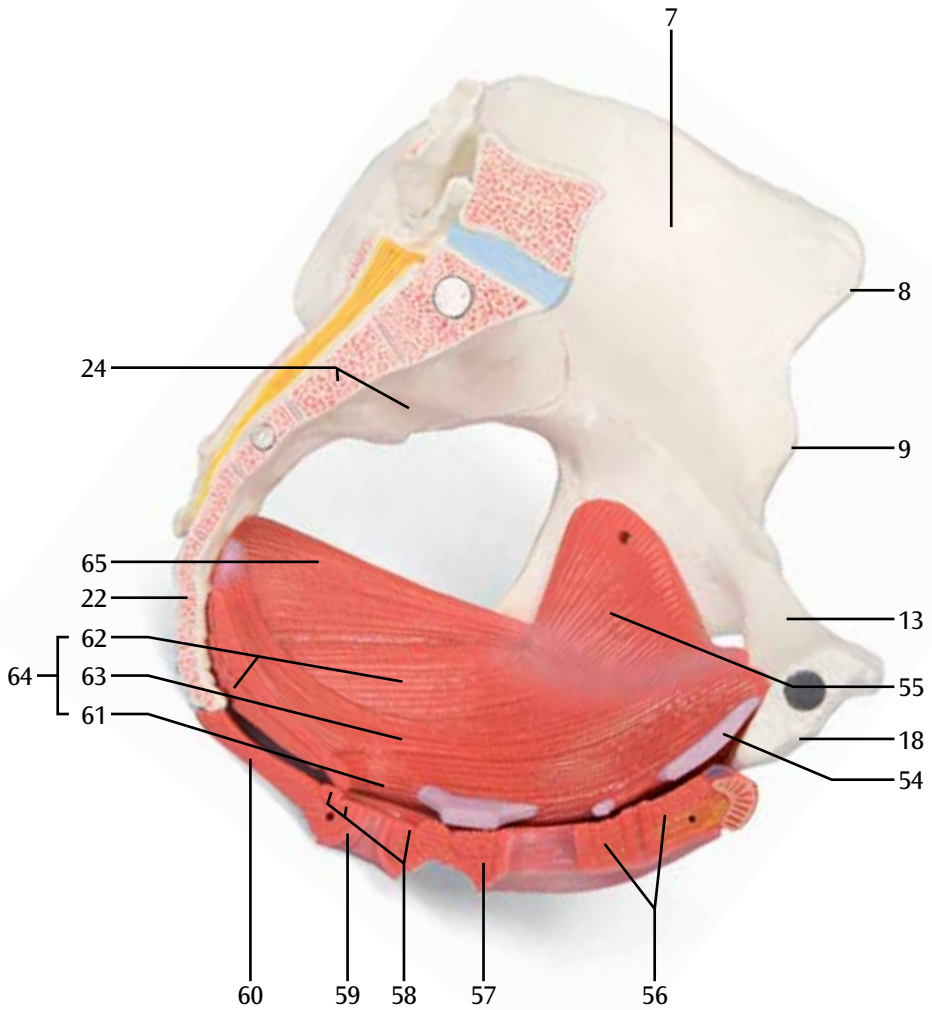


H20/3

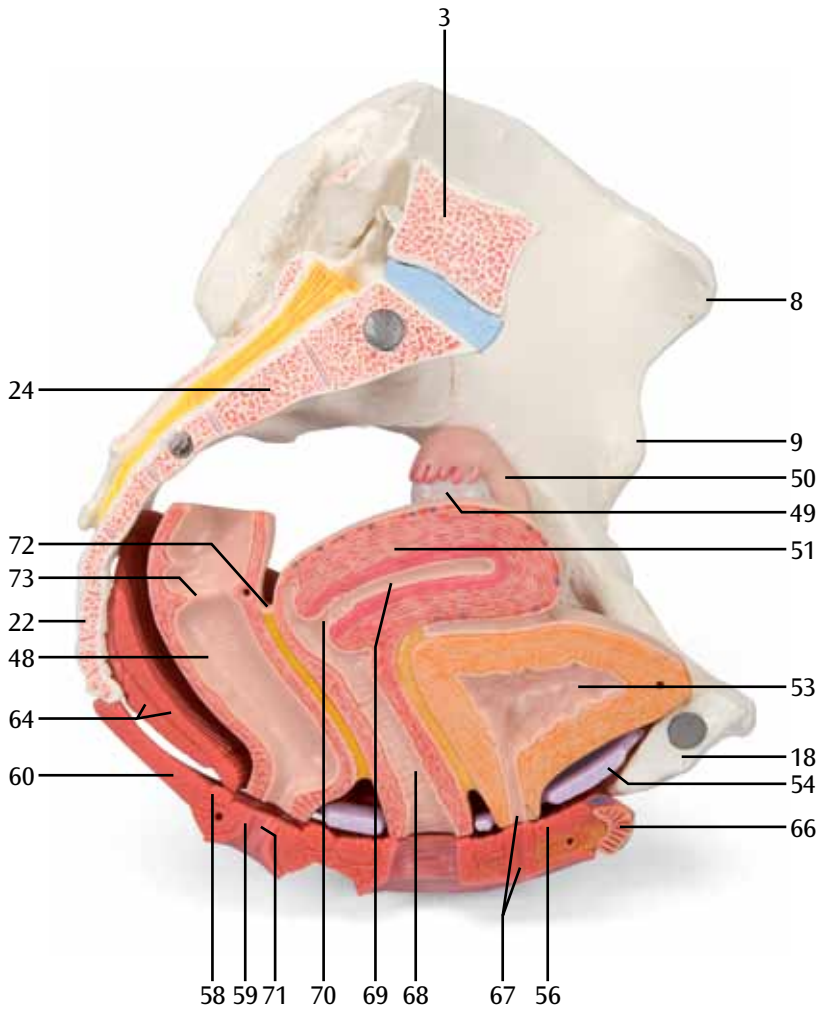
(1000287)



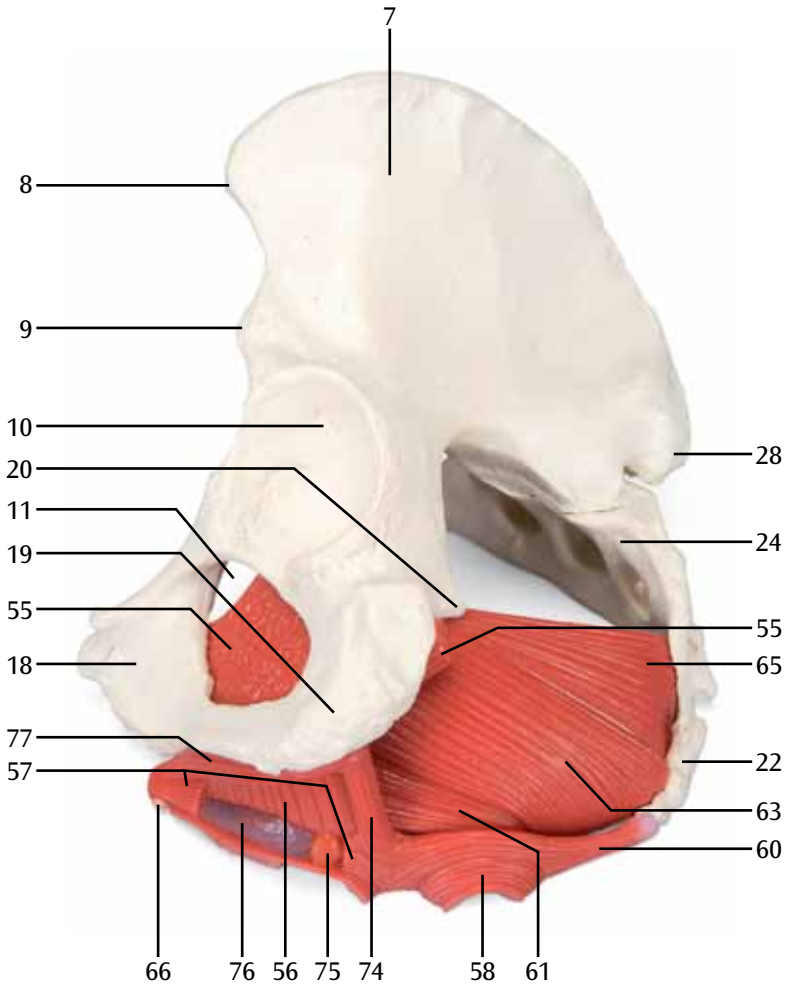
H20/3, H20/4
(1000287, 1000288)



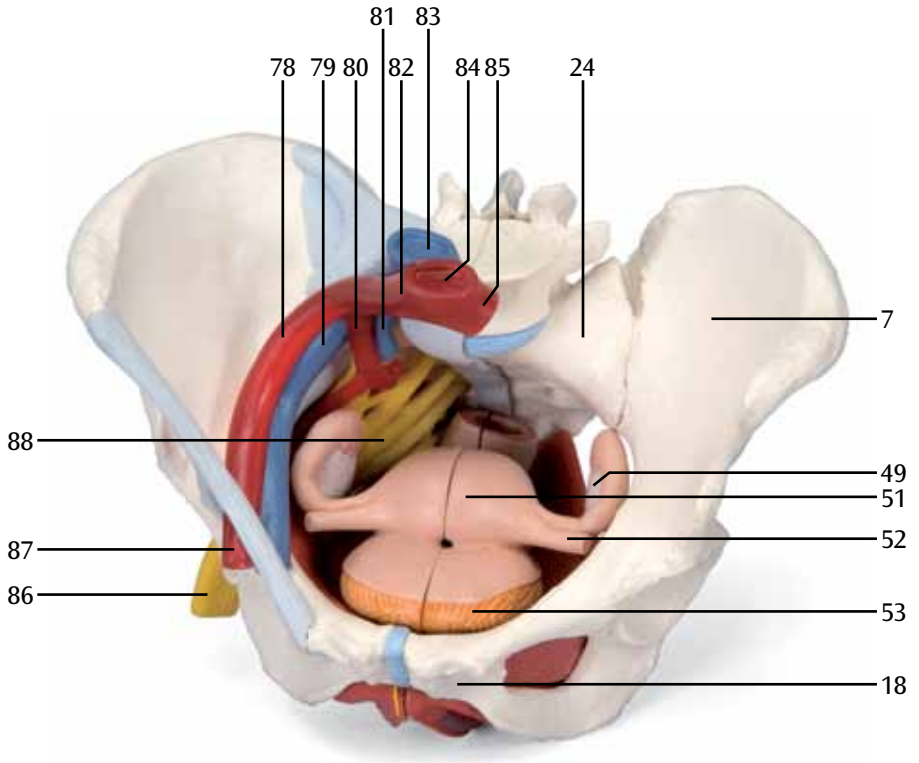
H20/3, H20/4 (1000287, 1000288)



H20/3, H20/4
(1000287, 1000288)

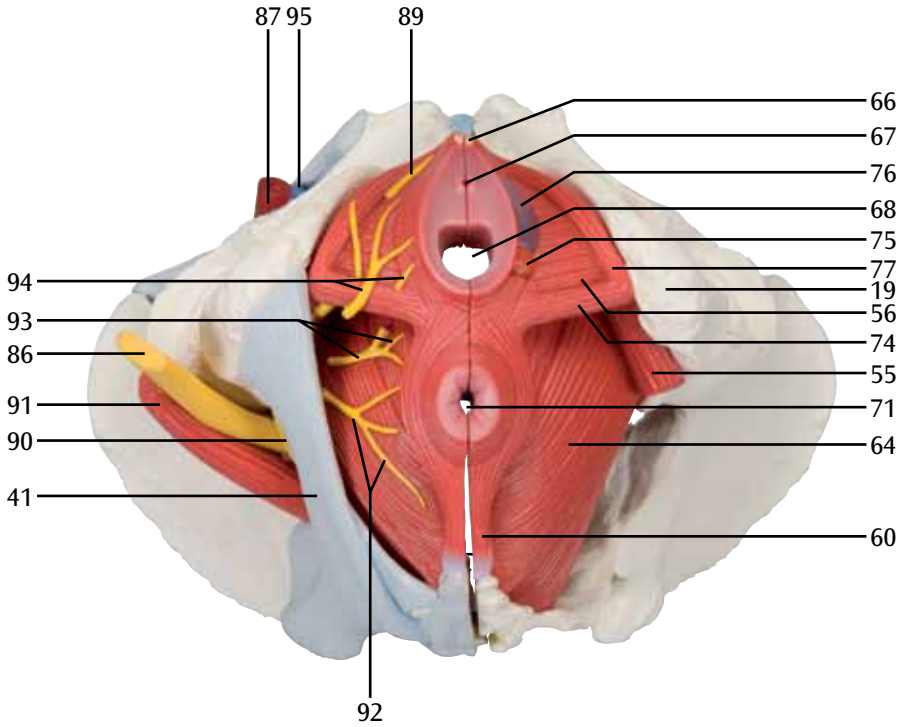


H20/4
(1000288)

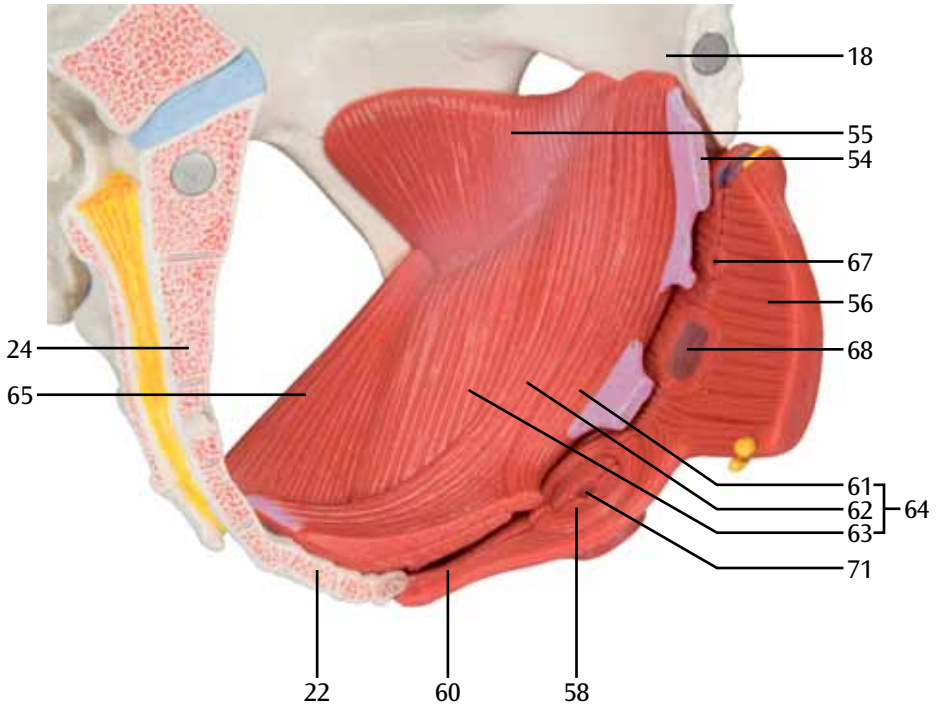


H20/4

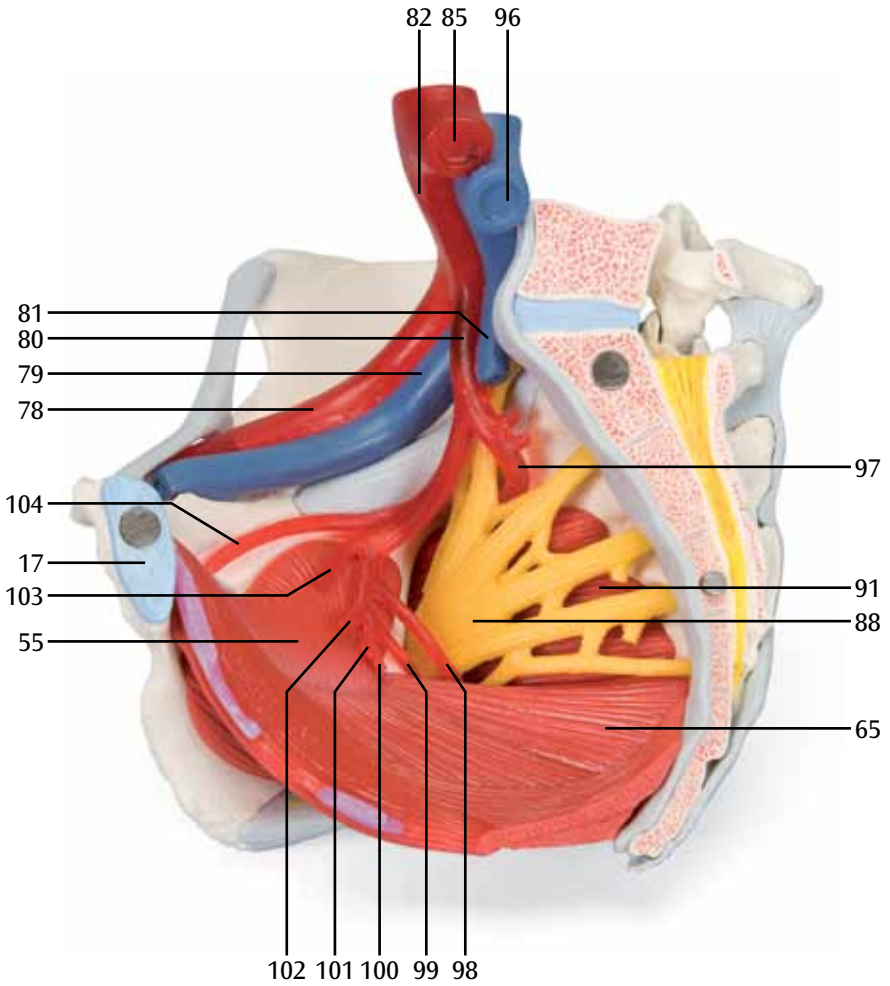
(1000288)



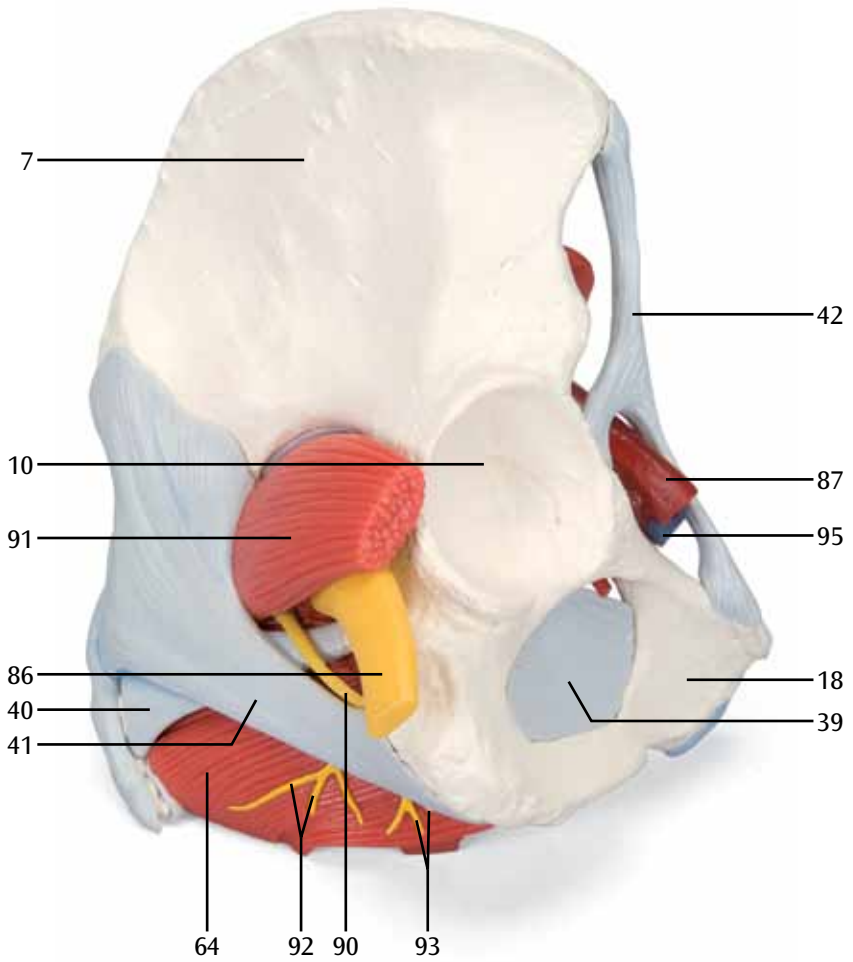
H20/3, H20/4 (1000287, 1000288)



H20/4
(1000288)



H20/4 (1000288)



H20/1, H20/2, H20/3, H20/4

- 1 Promontório
- 2 Processo articular superior
- 3 5ª vértebra lombar
- 4 Processo costal
- 5 Discos intervertebrais
- 6 Crista ilíaca
- 7 Asa do ilíaco
- 8 Espinha ilíaca ântero-superior
- 9 Espinha ilíaca ântero-inferior
- 10 Acetábulo (cavidade cotilóide)
- 11 Forame obturador
- 12 Ramificação do ísquio
- 13 Osso púbis, ramo superior
- 14 Osso púbis, ramo inferior
- 15 Tubérculo púbico
- 16 Crista púbica
- 17 Sínfise púbica
- 18 Corpo púbico
- 19 Tuberosidade do ísquio
- 20 Espinha ciática (espinha isquiática)
- 21 Eminência iliopubiana
- 22 Cóccix
- 23 Forames sacros anteriores
- 24 Sacro
- 25 Articulação sacroilíaca
- 26 Processo espinhoso
- 27 Processo articular inferior
- 28 Espinha ilíaca ântero-posterior
- 29 Espinha ilíaca postero-inferior
- 30 Corno sacro
- 31 Hiato sacro
- 32 Forame sacral posterior
- 33 Crista mediana do osso sacro
- 34 Cauda equína
- 35 Chanfradura ilioisquiática
- 36 Incisura isquiática menor
- 37 Ísquio

H20/2, H20/3, H20/4

- 38 Ligamento longitudinal anterior
- 39 Membrana obturadora
- 40 Ligamento sacroespinhoso
- 41 Ligamento sacrotuberal
- 42 Ligamento inguinal
- 43 Ligamentos sacroilíacos anteriores
- 44 Ligamento iliolumbar
- 45 Ligamento sacroilíaco interósseo
- 46 Ligamento sacroilíaco posterior
- 47 Ligamento supra-espinhal

H20/3, H20/4

- 48 Reto
- 49 Ovário
- 50 Tuba uterina
- 51 Útero
- 52 Ligamento do ovário
- 53 Bexiga
- 54 Membrana perineal
- 55 Músculo obturador interno
- 56 M. transverso profundo do períneo
- 57 M. bulboesponjoso
- 58 Músculo do esfíncter externo do ânus
- 59 Músculo do esfíncter interno do ânus
- 60 Corpo anococcígeo
- 61 M. puborretal
- 62 Músculo pubococcígeo
- 63 Músculo iliococcígeo
- 64 Músculo elevador do ânus
- 65 Músculo coccígeo
- 66 Clítoris
- 67 Uretra
- 68 Vagina
- 69 Cavidade do útero
- 70 Óstio do útero
- 71 Anus (orifício anal)
- 72 Escavação retouterina
- 73 Prega transversal do reto
- 74 Músculo transverso superficial do períneo
- 75 Glândula vestibular maior (glândula de BARTHOLINI)
- 76 Bulbo vestibular
- 77 Músculo isquiocavernoso

H20/4

- 78 Artéria ilíaca externa
- 79 Veia ilíaca externa
- 80 Artéria ilíaca interna
- 81 Veia ilíaca interna (veia hipogástrica)
- 82 Artéria ilíaca comum direita
- 83 Veia cava inferior (pós-cava)
- 84 Aorta abdominal
- 85 Artéria ilíaca comum esquerda
- 86 Nervo isquiático
- 87 Artéria femoral
- 88 Plexo sacro
- 89 Nervo dorsal do clítoris
- 90 Nervo púbico (nervo pudendo)
- 91 Músculo piriforme
- 92 Nervos retais inferiores
- 93 Nervos perineais
- 94 Nervos labiais posteriores
- 95 Veia femoral
- 96 Veia ilíaca comum esquerda
- 97 Artéria glútea superior
- 98 Artéria isquiádica (artéria glútea inferior)
- 99 Artéria pudenda interna
- 100 Artéria retal média
- 101 Artéria vesical inferior
- 102 Artéria uterina
- 103 Artéria umbilical
- 104 Artéria obturadora

Italiano

H20/1, H20/2, H20/3, H20/4

- 1 Promontorio
- 2 Processo articolare superiore
- 3 5. vertebra lombare
- 4 Processo costale
- 5 Disco intervertebrale
- 6 Cresta iliaca
- 7 Ileo, ala
- 8 Spina iliaca anterosuperiore
- 9 Spina iliaca anteroinferiore
- 10 Acetabolo
- 11 Foro otturatorio
- 12 Ischio, ramo
- 13 Osso del pube, branca orizzontale
- 14 Osso del pube, branca verticale
- 15 Tubercolo pubico
- 16 Cresta pubica
- 17 Sinfisi pubica [disco inter-pubico]
- 18 Corpo del pube
- 19 Tubercolo ischiatico
- 20 Spina ischiatica
- 21 Eminenza iliopetitea
- 22 Osso coccige
- 23 Fori sacrali anteriori
- 24 Osso sacro
- 25 Articolazione sacroiliaca
- 26 Processo spinoso
- 27 Processo articolare inferiore
- 28 Spina iliaca postero-superiore
- 29 Spina iliaca posteroinferiore
- 30 Osso sacro, corno
- 31 Osso sacro, iato
- 32 Forame sacrale posteriore
- 33 Osso sacro, cresta mediana
- 34 Cauda equina
- 35 Incisura ischiatica grande
- 36 Piccola incisura ischiatica
- 37 Ischio

H20/2, H20/3, H20/4

- 38 Leg. longitudinale anteriore
- 39 Membrana otturatoria
- 40 Leg. sacrospinoso
- 41 Leg. sacrotuberoso
- 42 Leg. inguinale
- 43 Legg. sacroiliaci anteriori
- 44 Leg. iliolombare
- 45 Leg. sacro-iliaco interesseo
- 46 Leg. sacro-iliaco posteriore
- 47 Leg. soprspinale

H20/3, H20/4

- 48 Retto
- 49 Ovaia
- 50 Tuba uterina
- 51 Utero
- 52 Leg. ovarico
- 53 Vescica urinaria
- 54 Membrana perineale
- 55 M. otturatore interno
- 56 M. trasverso profondo del perineo
- 57 M. bulbocavernoso
- 58 M. sfintere dell'ano esterno
- 59 M. sfintere dell'ano interno
- 60 Leg. anococcigeo
- 61 M. puborettale
- 62 M. pubococcigeo
- 63 M. iliococcigeo
- 64 M. elevatore dell'ano
- 65 M. coccigeo
- 66 Clitoride
- 67 Uretra
- 68 Vagina
- 69 Utero, cavità
- 70 Utero, ostio
- 71 Ano
- 72 Cavo rettouterino
- 73 Retto, piega trasversale
- 74 M. trasverso superficiale del perineo
- 75 Ghiandola del Bartolini
- 76 Bulbo del vestibolo
- 77 M. ischiocavernoso

H20/4

- 78 A. iliaca esterna
- 79 V. iliaca esterna
- 80 A. iliaca interna
- 81 V. iliaca interna
- 82 A. iliaca comune destra
- 83 V. cava inferiore
- 84 Aorta addominale
- 85 A. iliaca comune sinistra
- 86 N. sciatico
- 87 A. femorale
- 88 Plesso sacrale
- 89 N. dorsale del clitoride
- 90 N. pudendo
- 91 M. piriforme
- 92 Nervi rettali inferiori
- 93 Nervi perineali
- 94 Nervi labiali posteriori
- 95 V. femorale
- 96 V. iliaca comune sinistra
- 97 A. glutea superiore
- 98 A. glutea inferiore
- 99 A. pudenda interna
- 100 A. rettale media
- 101 A. vescicale inferiore
- 102 A. uterina
- 103 A. ombelicale
- 104 A. obturatoria

H20/1, H20/2, H20/3, H20/4

- 1 岬角
- 2 上関節面
- 3 第5腰椎
- 4 肋骨突起
- 5 椎間板
- 6 腸骨稜
- 7 腸骨翼
- 8 上前腸骨棘
- 9 下前腸骨棘
- 10 寛骨臼
- 11 閉鎖孔
- 12 坐骨枝
- 13 恥骨上枝
- 14 恥骨下枝
- 15 恥骨結節
- 16 恥骨稜
- 17 恥骨結合
- 18 恥骨体
- 19 坐骨結節
- 20 坐骨棘
- 21 腸恥隆起
- 22 尾骨
- 23 前仙骨孔
- 24 仙骨
- 25 仙腸関節
- 26 棘突起
- 27 下関節突起
- 28 上後腸骨棘
- 29 下後腸骨棘
- 30 仙骨角
- 31 仙骨裂孔
- 32 後仙骨孔
- 33 正中仙骨稜
- 34 馬尾
- 35 大坐骨切痕
- 36 小坐骨切痕
- 37 坐骨

H20/2, H20/3, H20/4

- 38 前縦靱帯
- 39 閉鎖膜
- 40 仙棘靱帯
- 41 仙結節靱帯
- 42 鼠径靱帯
- 43 前仙腸靱帯
- 44 腸腰靱帯
- 45 骨間仙腸靱帯
- 46 後仙腸靱帯
- 47 棘上靱帯

H20/3, H20/4

- 48 直腸
- 49 卵巢
- 50 卵管
- 51 子宮
- 52 固有卵巢索
- 53 膀胱
- 54 会陰膜
- 55 内閉鎖筋
- 56 深会陰横筋
- 57 球海綿体筋
- 58 外肛門括約筋
- 59 内肛門括約筋
- 60 肛門尾骨靱帯
- 61 恥骨直腸筋
- 62 恥骨尾骨筋
- 63 腸骨尾骨筋
- 64 肛門挙筋
- 65 尾骨筋
- 66 陰核
- 67 尿道
- 68 膣
- 69 子宮腔
- 70 子宮口
- 71 肛門外口
- 72 直腸子宮窩
- 73 直腸横襞
- 74 浅会陰横筋
- 75 大前庭腺 (バルトリン腺)
- 76 前庭球
- 77 坐骨海綿体筋

H20/4

- 78 外腸骨動脈
- 79 外腸骨静脈
- 80 内腸骨動脈
- 81 内腸骨静脈
- 82 右総腸骨動脈
- 83 下大静脈
- 84 腹大動脈
- 85 左総腸骨動脈
- 86 坐骨神経
- 87 大腿動脈
- 88 仙骨神経叢
- 89 陰核背神経
- 90 陰部神経
- 91 梨状筋
- 92 下直腸神経
- 93 会陰神経
- 94 後陰唇神経
- 95 大腿静脈
- 96 左総腸骨静脈
- 97 上殿動脈

- 98 下殿動脈
- 99 内陰部動脈
- 100 中直腸動脈
- 101 下膀胱動脈
- 102 子宮動脈
- 103 臍動脈
- 104 閉鎖動脈

H20/1, H20/2, H20/3, H20/4

- 1 Мыс
- 2 Верхняя суставная поверхность
- 3 Пятый поясничный позвонок
- 4 Реберный отросток
- 5 Межпозвоночный диск
- 6 Гребень подвздошной кости
- 7 Крыло подвздошной кости
- 8 Передняя верхняя подвздошная ость
- 9 Передняя нижняя подвздошная ость
- 10 Вертлужная впадина
- 11 Запирательное отверстие
- 12 Остов седалищной кости
- 13 Верхняя ветвь лобковой кости
- 14 Нижняя ветвь лобковой кости
- 15 Бугорок лобковой кости
- 16 Гребень лобковой кости
- 17 Лобковый симфиз
- 18 Тело лобковой кости
- 19 Седалищный бугор
- 20 Седалищная ость
- 21 Подвздошно-лобковое возвышение
- 22 Копчиковая кость
- 23 Передние крестцовые отверстия
- 24 Крестцовая кость
- 25 Крестцово-подвздошное сочленение
- 26 Остистый отросток
- 27 Нижний суставной отросток
- 28 Задняя верхняя подвздошная ость
- 29 Задняя нижняя подвздошная ость
- 30 Крестцовый рог
- 31 Крестцовая щель
- 32 Задние крестцовые отверстия
- 33 Срединный крестцовый гребень
- 34 Конский хвост
- 35 Большая седалищная вырезка
- 36 Малая седалищная вырезка
- 37 Седалищная кость

H20/2, H20/3, H20/4

- 38 Передняя продольная связка
- 39 Запирательная мембрана
- 40 Крестцово-остистая связка
- 41 Крестцово-бугорная связка
- 42 Паховая связка
- 43 Передние крестцово-подвздошные связки
- 44 Подвздошно-поясничная связка
- 45 Межкостные крестцово-подвздошные связки
- 46 Задняя крестцово-подвздошная связка
- 47 Надостистая связка

H20/3, H20/4

- 48 Прямая кишка
- 49 Яичник
- 50 Маточная труба
- 51 Матка
- 52 Связка яичника
- 53 Мочевой пузырь
- 54 Мембрана промежности
- 55 Внутренняя запирательная мышца
- 56 Глубокая поперечная мышца промежности
- 57 Луковично-губчатая мышца
- 58 Наружный сфинктер заднего прохода
- 59 Внутренний сфинктер заднего прохода
- 60 Заднепроходно-копчиковая связка
- 61 Лобково-прямокишечная мышца
- 62 Лонно-копчиковая мышца
- 63 Подвздошно-копчиковая мышца
- 64 Мышца, поднимающая задний проход
- 65 Копчиковая мышца
- 66 Клитор
- 67 Мочеиспускательный канал
- 68 Влагалище
- 69 Полость матки
- 70 Отверстие матки
- 71 Задний проход [анальное отверстие]

- 72 Прямокишечно-маточное углубление
- 73 Поперечные складки прямой кишки
- 74 Поверхностная поперечная мышца промежности
- 75 Большая железа преддверия (Бартолинова)
- 76 Луковица преддверия
- 77 Седалищно-кавернозная мышца

H20/4

- 78 Наружная подвздошная артерия
- 79 Наружная подвздошная вена
- 80 Внутренняя подвздошная артерия
- 81 Внутренняя подвздошная вена
- 82 Правая общая подвздошная артерия
- 83 Нижняя полая вена
- 84 Брюшная часть аорты
- 85 Левая общая подвздошная артерия
- 86 Седалищный нерв
- 87 Бедренная артерия
- 88 Крестцовое сплетение
- 89 Дорсальный нерв клитора
- 90 Половой нерв
- 91 Грушевидная мышца
- 92 Нижние прямокишечные нервы
- 93 Промежностные нервы
- 94 Задние губные нервы
- 95 Бедренная вена
- 96 Левая общая подвздошная вена
- 97 Верхняя ягодичная артерия
- 98 Нижняя ягодичная артерия
- 99 Внутренняя половая артерия
- 100 Средняя прямокишечная артерия
- 101 Нижняя мочепузырная артерия
- 102 Маточная артерия [фаллопиева артерия]
- 103 Пулочная артерия
- 104 Запирательная артерия

H20/1, H20/2, H20/3, H20/4

- 1 岬
- 2 上关节面
- 3 第5腰椎
- 4 肋突
- 5 椎间盘
- 6 髂嵴
- 7 髂骨翼
- 8 髂前上棘
- 9 髂前下棘
- 10 髌臼
- 11 闭孔
- 12 坐骨骨架
- 13 耻骨上支
- 14 耻骨下支
- 15 耻骨结节
- 16 耻骨嵴
- 17 耻骨联合
- 18 耻骨体
- 19 坐结
- 20 坐骨棘
- 21 髂耻隆起
- 22 尾骨
- 23 骶前孔
- 24 骶骨
- 25 骶髂关节
- 26 棘突
- 27 下关节突
- 28 髂后上棘
- 29 髂后下棘
- 30 骶角
- 31 骶管裂孔
- 32 骶后孔
- 33 骶正中嵴
- 34 马尾
- 35 坐骨大切迹
- 36 坐骨小切迹
- 37 坐骨

H20/2, H20/3, H20/4

- 38 前纵韧带
- 39 闭孔膜
- 40 髂棘韧带
- 41 骶结节韧带
- 42 腹股沟韧带
- 43 骶髂前韧带
- 44 髂腰韧带
- 45 骶髂骨间韧带
- 46 骶髂后韧带
- 47 棘上韧带

H20/3, H20/4

- 48 直肠
- 49 卵巢
- 50 输卵管
- 51 子宫
- 52 卵巢韧带
- 53 膀胱
- 54 会阴膜
- 55 闭孔内肌
- 56 会阴深横肌
- 57 球海绵体肌
- 58 肛门外括约肌
- 59 肛门外括约肌
- 60 肛尾韧带
- 61 耻骨直肠肌
- 62 耻尾肌
- 63 髂尾肌
- 64 肛提肌
- 65 尾骨肌
- 66 阴蒂
- 67 尿道
- 68 阴道
- 69 子宫腔
- 70 子宫孔
- 71 肛门(肛门)
- 72 直肠子宫陷凹
- 73 直肠横襞
- 74 会阴浅横肌
- 75 前庭大腺(前庭大腺)
- 76 前庭球
- 77 坐骨海绵体肌

H20/4

- 78 髂外动脉
- 79 髂外静脉
- 80 髂内动脉
- 81 髂内静脉
- 82 右髂总动脉
- 83 下腔静脉
- 84 腹主动脉
- 85 左髂总动脉
- 86 坐骨神经
- 87 股动脉
- 88 骶丛
- 89 阴蒂背神经
- 90 阴部神经
- 91 梨状肌
- 92 直肠下神经
- 93 会阴神经
- 94 阴唇后神经
- 95 股静脉
- 96 左髂总静脉
- 97 臀上动脉
- 98 臀下动脉
- 99 阴部内动脉
- 100 直肠中动脉
- 101 膀胱下动脉
- 102 子宫动脉[法洛皮欧动脉]
- 103 脐动脉
- 104 闭孔动脉

3B Scientific

A worldwide group of companies



3B Scientific GmbH

Rudorffweg 8 • 21031 Hamburg • Germany

Tel.: + 49-40-73966-0 • Fax: + 49-40-73966-100

www.3bscientific.com • 3b@3bscientific.com

© Copyright 2008 / 2011 / 2012 for instruction manual and design
of product: 3B Scientific GmbH, Germany